



Research Paper

The Evaluation of Lung Computed Tomography Findings and Their Associated Factors in Children Under the Age of 18



Marjan Tarivardi¹, Javad Eskandari Neseb², Mohammad Baqer Rahmati¹, Maryam Mohammadian¹, Saeed Hosseini Teshnizi³, Pejman Shahrokhi⁴, *Mohammad Tamdandar⁵

1. Clinical Research Development Center of Children's Hospital, Hormozgan University of Medical Science, Bandar Abbas, Iran.
2. Student Research Committee, Faculty of Medicine, Hormozgan University of Medical Sciences, Bandar Abbas, Iran.
3. Department of Medical Education, Hormozgan University of Medical Sciences, Bandar Abbas, Iran.
4. Department of Internal Medicine, Faculty of Medicine, Hormozgan University of Medical Sciences, Bandar Abbas, Iran.
5. Clinical Research Development Center of Shahid Mohammadi Hospital, Hormozgan University of Medical Science, Bandar Abbas, Iran.



Citation Tarivardi M, Eskandari Neseb J, Rahmati MB, Mohammadian M, Hosseini Teshnizi S, Shahrokhi P, et al. [The Evaluation of Lung Computed Tomography Findings and Their Associated Factors in Children Under the Age of 18 (Persian)]. *Journal of Preventive Medicine*. 2023; 10(1):88-97. <https://doi.org/10.32598/JPM.10.1.599.1>

doi <https://doi.org/10.32598/JPM.10.1.599.1>



Article Info:

Received: 14 Feb 2023

Accepted: 09 Mar 2023

Available Online: 01 Apr 2023

Key words:

Coronavirus disease 2019 (COVID-19), Children, Lung involvement, Chest CT-scan

ABSTRACT

Objective The coronavirus disease 2019 (COVID-19) is an infectious disease, whose effects has been less investigated on children in Iran. This study aims to investigate the findings of lung CT scan and the factors affecting it in children with COVID-19 in Bandar Abbas, Iran.

Methods This descriptive/analytical study was conducted on 73 children with COVID-19 confirmed by reverse transcription polymerase chain reaction test hospitalized in Children's Hospital in Bandar Abbas city in 2020. Their age and sex were extracted from their medical records and the CT scan images, ground-glass opacities, lymphadenopathy, pleural effusion, collapse, peribronchial cuffing, and the involved side of lung were examined. Data were analyzed in SPSS software using chi-square test, Fisher's exact test and independent t test.

Results Lung involvement was observed in 31.5% of children, of whom 60.9% had bilateral involvement. The most common finding was the ground-glass opacity (60.9%). The percentage of ground-glass opacities was significantly higher in girls than in boys ($P=0.003$). The age of children with pleural effusion was significantly higher than that of children without pleural effusion ($P=0.034$). Regarding other findings of CT scan, no significant relationship was observed with age, sex and side of lung involvement.

Conclusion There is lung involvement in about one third of children with COVID-19 in Bandar Abbas city. To predict the severity of the disease and prevent pulmonary complications, affected children should undergo a CT scan during hospitalization.

* Corresponding Author:

Mohammad Tamdandar, PhD.

Address: Clinical Research Development Center of Shahid Mohammadi Hospital, Hormozgan University of Medical Science, Bandar Abbas, Iran.

Tel: +98 (912) 7052455

E-mail: tamaddondar491@gmail.com

Extended Abstract

Introduction

Coronavirus disease 2019 (COVID-19), the world's currently common infectious disease, has been less studied in children. Reverse transcriptase-polymerase chain reaction (RT-PCR) is the standard method for the diagnosis of COVID-19; however, chest computed tomography (CT) scan can depict lung abnormalities in asymptomatic carriers even before RT-PCR is positive. The manifestations of COVID-19 in pediatric CT scans show diverse and non-specific findings. Certain pediatric patients with mild disease exhibit normal CT scans. The predominant CT scan observation in individuals with lung involvement is ground glass opacity (GGO), particularly in the peripheral and posterior areas of the lungs, along with the involvement of subpleural regions. Other manifestations, such as consolidation, GGO with consolidation, or interlobular septal thickening, may be observed in children. In certain cases, consolidation can be diffuse and is referred to as "white lung". In addition, in some instances, high-resolution CT scan alterations resemble bronchopneumonia, manifesting as patchy opacities along the bronchial vascular bundle. Pleural effusion has been documented in a significant number of children with COVID-19, whereas no instances of lymphadenopathy have been observed. Given the significance of chest CT scans and their notable sensitivity in the diagnosis of COVID-19, it is crucial to acknowledge the distinctions in CT scan observations between pediatric and adult populations. It is important to note the dearth of comprehensive investigations in Iran and globally pertaining to this subject. The objective of this study was to examine lung CT scan findings and the variables that influence these outcomes in pediatric patients diagnosed with COVID-19.

Methods

The present study employed a descriptive-analytical approach. The study sample consisted of 73 pediatric patients who were admitted to Bandar Abbas Children's Hospital between 2019 and 2020 and were diagnosed with COVID-19 using RT-PCR testing. The criteria for inclusion in the study consisted of individuals who were under the age of 18 and had tested positive for COVID-19 through the use of RT-PCR on nasopharyngeal swab specimens. The exclusion criterion were incomplete medical records. First, age and sex of the patients were extracted from their medical files. Then, their CT scans were reviewed from the picture archiving and communication system

(PACS) of the hospital. The CT scan images were assessed for the presence of GGO, pulmonary hilar adenopathy, pleural effusion, collapse, and peribronchial cuffing. Additionally, the side of lung involvement, whether unilateral or bilateral, was documented. The present study prioritized ethical compliance by considering the dignity and privacy of patients, as well as the preservation of medical confidentiality. Adherence to the ethical principles outlined in the Helsinki Declaration was regarded as a fundamental aspect of conducting the research, and the researcher ensured the confidentiality of information. The analysis of the data was conducted using SPSS, software, version 25. Categorical variables were described using frequency and percentage. Mean±SD were employed to describe continuous variables. The chi-square and Fisher's exact tests were used to compare categorical variables between two groups, while the independent t-test was applied for the comparison of continuous variables.

Results

Seventy-two children with COVID-19 were evaluated in the current study. Their mean age was 4.19±3.95 years. Forty patients (53.9%) were male and 33(46.1%) were female. Lung involvement was observed in 23 patients (31.5%), of whom 6(36.1%) had right-sided and three (13%) left-sided lung involvement. Bilateral lung involvement was present in 14 patients (60.9%). The most common CT scan finding was GGO (60.9%), followed by pleural effusion (39.1%) and collapse (26.1%), while peribronchial cuffing (4.3%) was the least common CT scan finding. Moreover, none of the patients had pulmonary hilar adenopathy. There was no significant difference between children with and without lung involvement in terms of age and sex ($P=0.613$ and $P=0.760$, respectively). The percentage of girls with GGO in CT scan was significantly higher than boys with this finding (72.7% vs. 8.2%, $P=0.003$). Nevertheless, there was no significant difference regarding age between children with and without GGO (3.29±4.68 vs. 4.56±3.05 years, $P=0.480$). Moreover, children with PE were significantly older than those without PE (6.00±3.64 vs. 2.36±3.82 years, $P=0.034$), while there was no significant difference in sex between pediatric patients with and without pleural effusion (25% of male patients vs. 54.5% of female patients, $P=0.214$). In terms of other CT scan findings, including collapse and peribronchial cuffing, there were no associations with age, sex, or side of lung involvement. Also, GGO and pleural effusion were not correlated with the side of lung involvement ($P=0.142$ and $P=0.815$, respectively).



Conclusion

The findings of this study revealed 31.5% lung involvement in children with COVID-19 as observed in the chest CT scans. Among these cases, 60.9% exhibited bilateral involvement. In contrast to prior research, the current study observed a reduced proportion of children with pulmonary involvement. This discrepancy may be attributed to variations in sample size, demographic characteristics, the handling of confounding factors, and the criteria used for participant inclusion and exclusion. Conversely, research on adults consistently demonstrates a significantly greater incidence of lung involvement than children. The predominant CT scan observation in this study was GGO, aligning with the previous research on children. In the current study, while the association between the severity of observations and children's age was not evaluated, the results demonstrated a significant difference in age between children with and without pleural effusion. Hence, it is evident that lung involvement in children with COVID-19 is comparatively minimal compared to adults. Consequently, it is advisable to avoid utilizing CT scans as the sole diagnostic criterion and treatment approach for children with COVID-19, in contrast to adults. Nevertheless, previous research, particularly in the adult populations, has indicated that the prognosis and disease progression of patients can be determined by the extent of lung involvement in their initial CT scan. Therefore, while pulmonary manifestation in children is typically less pronounced compared to adults, timely identification of pulmonary involvement during the initial phases of COVID-19 can have a substantial impact on mitigating long-term pulmonary complications through the implementation of prompt therapeutic interventions.

Ethical Considerations

Compliance with ethical guidelines

The study approved by Ethics Committee of [Hormozgan University of Medical Sciences](#) (Code: IR.HUMS.REC.1400.212). This study complies with the statements of the Declaration of Helsinki. Written informed consent was obtained from the parents/guardians of the participants.

Funding

This research did not receive any grant from funding agencies in the public, commercial, or non-profit sectors.

Authors' contributions

Conceptualization: Marjan Tariverdi; Methodology: Pejman Shahrokhi; Supervision: Mohammadbagher Rahmati; Formal analysis: Saeed Hosseini Teshnizi; Investigation: Javad Eskandari Nasab; Data curation: Maryam Mohammadian; Project administration: Javad Eskandari Nasab; Writing-original draft preparation: Mohammad Tamaddondar, Javad Eskandari Nasab, Maryam Mohammadian; Writing-review & editing: Mohammad Tamaddondar and Marjan Tariverdi.

Conflicts of interest

The authors declared no conflicts of interest.

Acknowledgements

We are sincerely thankful to our counselors in the [Clinical Research Development Center of Children's Hospital, Bandar Abbas](#).



مقاله پژوهشی

بررسی یافته‌های سی‌تی‌اسکن ریه و عوامل مرتبط با آن در کودکان زیر ۱۸ سال مبتلا به کووید-۱۹

مرجان تاروردی^۱، جواد اسکندری‌نسب^۲، محمدباقر رحمتی^۱، مریم محمدیان^۱، سعید حسینی تشنیزی^۳، پژمان شاهرخی^۴، محمد تمدن‌دار^۵

۱. مرکز توسعه تحقیقات بالینی بیمارستان کودکان، دانشگاه علوم پزشکی هرمزگان، بندرعباس، ایران.
۲. کمیته تحقیقات دانشجویی، دانشکده پزشکی، دانشگاه علوم پزشکی هرمزگان، بندرعباس، ایران.
۳. گروه آموزش پزشکی اجتماعی، دانشگاه علوم پزشکی هرمزگان، بندرعباس، ایران.
۴. گروه داخلی، دانشکده پزشکی، بیمارستان شهید محمدی، دانشگاه علوم پزشکی هرمزگان، بندرعباس، ایران.
۵. مرکز توسعه تحقیقات بالینی بیمارستان شهید محمدی، دانشگاه علوم پزشکی هرمزگان، بندرعباس، ایران.

Use your device to scan and read the article online



Citation Tarivardi M, Eskandari Neseb J, Rahmati MB, Mohammadian M, Hosseini Teshnizi S, Shahrokh P, et al. [The Evaluation of Lung Computed Tomography Findings and Their Associated Factors in Children Under the Age of 18 (Persian)]. *Journal of Preventive Medicine*. 2023; 10(1):88-97. <https://doi.org/10.32598/JPM.10.1.599.1>

doi <https://doi.org/10.32598/JPM.10.1.599.1>

چکیده

هدف: کووید-۱۹، بیماری عفونی شایع حال حاضر جهان، کمتر در گروه سنی کودکان بررسی شده است. هدف از این مطالعه بررسی یافته‌های سی‌تی‌اسکن ریه و عوامل مؤثر بر آن در کودکان مبتلا به کووید-۱۹ است.

روش‌ها: این پژوهش توصیفی تحلیلی بر روی ۷۳ کودک مبتلا به کووید-۱۹ تأییدشده با واکنش زنجیره ای پلیمرز رونویسی معکوس بستری در بیمارستان کودکان بندرعباس در سال‌های ۱۳۹۸ و ۱۳۹۹ انجام شد. سن و جنس بیماران از پرونده‌ها استخراج شد و در تصاویر سی تی اسکن، کدورت‌های شیشه مات، آدنوپاتی ناف ریه، افیوژن پلورال، کلاپس، کافینگ پری برونکیال و سمت درگیری ریه مورد بررسی قرار گرفت. داده‌ها با استفاده از نرم‌افزار SPSS و آزمون‌های کای‌اسکوئر، دقیق فیشر و تی مستقل تجزیه و تحلیل شدند.

یافته‌ها: درگیری ریه در ۳۱/۵ درصد از کودکان مشاهده شد که در ۶۰/۹ درصد آن‌ها درگیری ۲ طرفه بود. شایع‌ترین یافته کدورت‌های شیشه مات (۶۰/۹ درصد) بود. درصد دختران دارای کدورت‌های شیشه مات به‌طور معنی‌داری بیش از پسران بود (P=۰/۰۰۳). همچنین سن کودکان دارای افیوژن پلورال به‌طور معنی‌داری بیش از کودکان فاقد افیوژن پلورال بود (P=۰/۰۳۴). در مورد سایر یافته‌های سی‌تی‌اسکن ارتباط معنی‌داری با سن، جنس و سمت درگیری مشاهده نشد.

نتیجه‌گیری: نتایج مطالعه حاضر حاکی از وجود درگیری ریه در حدود یک‌سوم از کودکان مبتلا به کووید-۱۹ بود. توصیه می‌شود جهت پیش‌بینی شدت بیماری و پیشگیری از عوارض ریوی، کودکان مبتلا هنگام بستری تحت سی‌تی‌اسکن قرار گیرند.

اطلاعات مقاله:

تاریخ دریافت: ۲۵ بهمن ۱۴۰۱
تاریخ پذیرش: ۱۸ اسفند ۱۴۰۱
تاریخ انتشار: ۱۲ فروردین ۱۴۰۲

کلیدواژه‌ها:

کووید-۱۹، کودکان، درگیری ریه، سی‌تی‌اسکن قفسه سینه

* نویسنده مسئول:

محمد تمدن‌دار

نشانی: بندرعباس، دانشگاه علوم پزشکی هرمزگان، مرکز توسعه تحقیقات بالینی بیمارستان شهید محمدی.

تلفن: ۷۰۵۲۴۵۵ (۹۱۲) +۹۸

پست الکترونیکی: tamaddondar491@gmail.com

مقدمه

باتوجه به اهمیت سی تی اسکن قفسه سینه و حساسیت بالای آن در تشخیص کووید-۱۹ و تفاوت یافته‌های سی تی اسکن در کودکان مبتلا به کووید-۱۹ در مقایسه با بزرگسالان و نیز فقدان مطالعات کافی در این زمینه در ایران و جهان، بر آن شدیم تا مطالعه حاضر را با هدف تعیین یافته‌های سی تی اسکن ریه و عوامل مؤثر بر آن در کودکان مبتلا به کووید-۱۹ انجام دهیم.

مواد و روش‌ها

مطالعه حاضر به صورت توصیفی تحلیلی بر روی کودکان مبتلا به کووید-۱۹ بستری در بیمارستان کودکان بندرعباس در سال‌های ۱۳۹۸ و ۱۳۹۹ انجام شد. معیارهای ورود به مطالعه عبارت بودند از سن زیر ۱۸ سال و واکنش زنجیره‌ای پلیمرز رونویسی معکوس مثبت از نظر کووید-۱۹. معیار خروج از مطالعه کامل نبودن اطلاعات پرونده بود. علاوه بر اطلاعات جمعیت‌شناختی شامل سن و جنس، نتایج آزمایش واکنش زنجیره‌ای پلیمرز رونویسی معکوس بیماران از پرونده‌ها استخراج شد. همچنین تصاویر سی تی اسکن بیماران از سامانه PACS استخراج شد. در این تصاویر، کدورت‌های شیشه مات، آدنوپاتی ناف ریه، افیوژن پلورال، کلاپس، کافینگ پری برونکیال و سمت درگیری ریه مورد بررسی قرار گرفت.

از لحاظ رعایت اخلاق در پژوهش، باتوجه به کرامت و منزلت بیماران و حفظ اسرار پزشکی، رعایت اصول اخلاقی هلسینکی به عنوان یک رکن اساسی در انجام مطالعه حاضر مد نظر بود و محرمانه نگه داشتن اطلاعات توسط پژوهشگر رعایت شد.

پس از جمع‌آوری داده‌ها، اطلاعات وارد نرم‌افزار SPSS نسخه ۲۵ شد و از شاخص‌های فراوانی نسبی، درصد و فراوانی، میانگین و انحراف معیار برای توصیف داده‌ها استفاده شد.

یافته‌ها

در این تحقیق ۷۳ کودک مبتلا به کووید-۱۹ مورد بررسی قرار گرفتند. میانگین سن این کودکان $4/19 \pm 3/95$ سال بود. از این میان ۴۰ نفر (۵۳/۹ درصد) پسر و ۳۳ نفر (۴۶/۱ درصد) دختر بودند. در مجموع درگیری ریه در ۲۳ نفر (۳۱/۵ درصد) مشاهده شد. از این میان در ۶ نفر (۳۶/۱ درصد) سمت راست، در ۳ نفر (۱۳ درصد) سمت چپ و در ۱۴ نفر (۶۰/۹ درصد) هر ۲ طرف درگیر بود.

شایع‌ترین یافته سی تی اسکن در کودکان مبتلا به کووید-۱۹ دارای درگیری ریه کدورت‌های شیشه مات (۶۰/۹ درصد) و پس از آن به ترتیب افیوژن پلورال (۳۹/۱ درصد) و کلاپس (۲۶/۱ درصد) بود. در حالی که کافینگ پری برونکیال کمترین شیوع را داشت (۴/۳ درصد). همچنین آدنوپاتی ناف ریه در هیچ‌یک از بیماران مشاهده نشد (تصویر شماره ۱).

در دسامبر سال ۲۰۱۹ یک پنومونی ویروسی در ووهان چین شایع شد که پس از آن به دیگر شهرهای چین و سایر کشورهای جهان نیز گسترش پیدا کرد [۱]. عامل این پنومونی ویروسی یک نوع جدید از کروناویروس‌ها به نام کروناویروس سندرم حاد تنفسی ۲ است و این بیماری توسط سازمان جهانی بهداشت کووید-۱۹ نام‌گذاری شده است [۲]. اگرچه کووید-۱۹ بیشتر بزرگسالان را درگیر می‌کند، انتشار آن در تمام سنین دیده شده است [۳]. در یک مطالعه اپیدمیولوژیک در چین میزان عفونت در کودکان زیر ۱۰ سال ۷/۴ درصد و نزدیک به متوسط کل جمعیت (۷/۹ درصد) گزارش شده است [۴].

آزمایش واکنش زنجیره‌ای پلیمرز رونویسی معکوس^۱ استاندارد تشخیصی کووید-۱۹ است اما سی تی اسکن قفسه سینه می‌تواند ناهنجاری‌های ریه را حتی در ناقلین بی علامت و پیش از مثبت شدن RT-PCR به تصویر بکشد [۵، ۶]. حساسیت، ویژگی و دقت سی تی اسکن قفسه سینه در تشخیص کووید-۱۹ به ترتیب ۹۷، ۲۵ و ۶۸ درصد می‌باشد [۷].

تظاهرات کووید-۱۹ در سی تی اسکن کودکان مبتلا به کووید-۱۹ بسیار گوناگون و فاقد ویژگی است. برخی کودکان با بیماری خفیف، یافته‌های طبیعی در سی تی اسکن دارند. در آن دسته از بیماران با اختلالات ریوی، شایع‌ترین یافته کدورت‌های شیشه مات^۲ خصوصاً در قسمت‌های محیطی و خلفی ریه‌ها همراه با درگیری نواحی ساب پلورال است [۸-۱۱]. در مقایسه با بزرگسالان، کدورت‌های شیشه مات در کودکان مبتلا به کووید-۱۹ بیشتر لوکالیزه بوده و با تضعیف^۳ پایین‌تر و درگیری لب‌لار کمتر مشخص می‌شود. یک مطالعه نشان داده است که کدورت‌های شیشه مات کوچک ندولار می‌توانند از یافته‌های کودکان مبتلا به کووید-۱۹ باشند [۵]. به علاوه تظاهراتی از قبیل کدورت‌های شیشه مات، به همراه کانسالیدیشن یا ضخیم شدن سپتوم‌های اینترلبولار نیز در کودکان دیده می‌شود [۸، ۹، ۱۱]. در برخی موارد محدود کانسالیدیشن منتشر ریه رخ می‌دهد که به صورت ریه سفید^۴ دیده می‌شود [۸]. علاوه بر یافته‌های یادشده، در برخی موارد تغییرات سی تی اسکن با وضوح بالا مشابه با برونکوپنومونی بوده و به صورت کدورت‌های پچی^۵ در طول دسته عروقی برونکیال مشاهده می‌شود [۸]. افیوژن پلورال نیز در بسیاری از کودکان مبتلا به کووید-۱۹ گزارش شده، اما هیچ موردی از لفادنوپاتی دیده نشده است [۱۲، ۱۳].

1. Severe acute respiratory syndrome coronavirus 2 (SARS-CoV-2)
2. Coronavirus disease 2019 (COVID-19)
3. Reverse Transcriptase-Polymerase Chain Reaction (RT-PCR)
4. Ground Glass Opacity (GGO)
5. Attenuation
6. White lung
7. Patchy

جدول ۱. ارتباط درگیری ریه در کودکان مبتلا به کووید-۱۹ با سن و جنس

P-Value	بله	خیر	درگیری ریه	
۰/۷۶۰	۱۲ (۳۰/۰)	۲۸ (۷۰/۰)	پسر	جنس، تعداد (درصد)
	۱۱ (۳۳/۳)	۲۲ (۶۶/۷)	دختر	
۰/۶۱۳	۳/۷۸±۴/۰۹	۴/۳۰±۳/۹۰	سن (سال)، میانگین (انحراف معیار)	

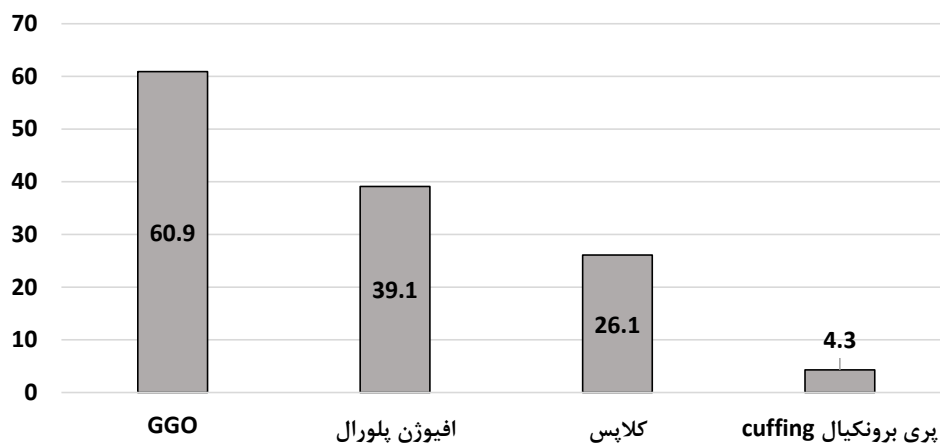
جدول ۲. ارتباط یافته‌های سی‌تی‌اسکن با سن، جنس و سمت درگیری در کودکان مبتلا به کووید-۱۹

P	تعداد (درصد)			P	تعداد (درصد)		P	میانگین ± انحراف معیار		یافته‌های سی‌تی‌اسکن
	سمت درگیری، تعداد (درصد)				جنس			سن (سال)		
	راست	چپ	۲ طرفه		پسر	دختر		سن	سن	
۰/۱۳۲	۴(۶۶/۷)	۰(۰/۰)	۵(۳۵/۷)	۰/۰۰۳	۱(۸/۳)	۸(۷۲/۷)	۰/۴۸۰	۴/۵۶±۳/۰۵	خیر	GGO
	۳(۳۳/۳)	۳(۱۰۰/۰)	۹(۶۶/۳)		۱۱(۹۱/۷)	۳(۲۷/۳)		۳/۲۹±۴/۶۸		
۰/۸۱۵	۳(۵۰/۰)	۲(۶۶/۳)	۱۴(۶۰/۹)	۰/۲۱۴	۹(۷۵/۰)	۵(۴۵/۵)	۰/۰۳۴	۲/۳۶±۳/۸۲	خیر	افیوژن پلورال
	۳(۵۰/۰)	۱(۳۳/۳)	۵(۳۵/۷)		۳(۲۵/۰)	۶(۵۴/۵)		۶/۰۰±۳/۶۴		
۰/۸۱۸	۵(۸۳/۳)	۲(۶۶/۷)	۱۰(۷۱/۴)	۰/۰۶۹	۱۱(۹۱/۷)	۶(۵۴/۵)	۰/۰۹۹	۲/۷۶±۳/۴۹	خیر	کلاپس
	۱(۱۶/۷)	۱(۳۳/۳)	۴(۲۸/۶)		۱(۸/۳)	۵(۴۵/۵)		۶/۶۷±۴/۵۹		
۰/۷۱۵	۶(۱۰۰/۰)	۳(۱۰۰/۰)	۱۳(۹۲/۹)	۰/۴۷۸	۱۲(۱۰۰/۰)	۱۰(۹۰/۹)	۰/۳۵۶	۳/۹۵±۴/۱۰	خیر	Cuffing پری برونکیال
	۰(۰/۰)	۰(۰/۰)	۱(۷/۱)		۱(۹/۱)	۰(۰/۰)		۰/۰۱±۰/۰۰		

بحث و نتیجه‌گیری

در مراحل اولیه همه‌گیری کووید-۱۹ تصور می‌شد که کودکان به راحتی آلوده نمی‌شوند [۱۴-۱۶] با این حال، با پیشرفت همه‌گیری، تعداد موارد کودکان مبتلا به تدریج افزایش یافته و بسیاری از کودکان مبتلا، بدون علامت بودند [۱۷]. سی‌تی‌اسکن ابزاری حساس برای تشخیص بیماران کووید-۱۹ علامت‌دار است [۱۸]. براساس نتایج مطالعه حاضر در سی‌تی‌اسکن قفسه سینه،

تفاوت معنی‌داری از نظر سن و جنس بین کودکان دارا و فاقد درگیری ریه وجود نداشت (جدول شماره ۱). درصد دختران دارای نمای کدورت‌های شیشه مات به‌طور معنی‌داری بیش از پسران دارای این نما در سی‌تی‌اسکن قفسه سینه بود (۷۲/۷ در مقابل ۸/۲) ($P=۰/۰۰۳$). همچنین سن کودکان دارای افیوژن پلورال به‌طور معنی‌داری بیش از کودکان فاقد افیوژن پلورال بود ($P=۰/۰۳۴$). در مورد سایر یافته‌های سی‌تی‌اسکن ارتباط معنی‌داری با سن، جنس و سمت درگیری مشاهده نشد (جدول شماره ۲).



تصویر ۱. درصد انواع یافته‌های سی‌تی‌اسکن ریه در کودکان مبتلا به کووید-۱۹

درگیری ریه در مطالعات انجام شده بر روی بزرگسالان نیز اکثراً حاکی از شیوع بسیار بالاتر درگیری ریوی در این گروه سنی نسبت به کودکان است [۷، ۱۸، ۲۵، ۲۶]. خفیف‌تر بودن علائم کووید-۱۹ در کودکان و درگیری کمتر ریه در آنان نسبت به بزرگسالان ممکن است به علت تفاوت در گیرنده آنزیم مبدل آنژیوتانسین^۸ باشد. آنژیوتانسین ۲ یک گیرنده اتصال مهم برای کروناویروس عامل کووید-۱۹ است [۱۸]. این گیرنده در کودکان هنوز کاملاً بالغ نیست و همچنین عملکرد آن نسبت به بزرگسالان کاهش یافته است که این گروه سنی را کمتر مستعد اتصال ویروس می‌کند. علاوه بر این، سیستم ایمنی کودکان هنوز در حال رشد و بلوغ است. بنابراین شدت پاسخ ایمنی (طوفان سایتوکاینی) به اندازه بزرگسالان نیست که باعث کاهش آسیب به بدن می‌شود [۲۷].

نکته حائز اهمیت این است که باتوجه به مطالعات پیشین خصوصاً در بالغین، درگیری ریه و میزان آن در سی‌تی‌اسکن اولیه بیماران می‌تواند تعیین کننده پیش‌آگهی آن‌ها و پیشرفت بیماری باشد [۲۸]. بنابراین اگرچه به‌طور کلی درگیری ریوی در کودکان کمتر از بزرگسالان بوده است، تشخیص درگیری ریوی در مراحل اولیه بیماری می‌تواند با اعمال درمان‌ها و مداخلات بهنگام، نقش بسزایی در پیشگیری از عوارض طولانی مدت ریوی داشته باشد.

از نقاط قوت مطالعه حاضر می‌توان به حجم نسبتاً بالاتر نمونه نسبت به مطالعات پیشین در این زمینه اشاره کرد که طبیعتاً تعمیم‌پذیری یافته‌ها را افزایش می‌دهد. با این حال حجم نمونه در مقایسه با مطالعات انجام شده بر روی بزرگسالان بسیار کمتر است. همان‌طور که می‌دانیم، P-Value تابع حجم نمونه است و بنابراین ممکن است با افزایش حجم نمونه ارتباطات غیرمعنی‌دار به دست آمده میان یافته‌های سی‌تی‌اسکن با سن، جنس و سمت درگیری ریه به سمت معنی‌دار شدن سوق پیدا کنند. بنابراین پیشنهاد می‌شود مطالعات آینده بر روی تعداد بیشتری از کودکان انجام شود.

نتایج مطالعه حاضر حاکی از شیوع ۳۱/۵ درصدی درگیری ریه در سی‌تی‌اسکن قفسه سینه کودکان مبتلا به کووید-۱۹ بود که از این میان ۶۰/۹ درصد درگیری ۲ طرفه داشتند. شایع‌ترین یافته سی‌تی‌اسکن نمای کدورت‌های شیشه مات بود. بنابراین می‌توان دریافت که درگیری ریه در کودکان مبتلا به کووید-۱۹ بر اساس سی‌تی‌اسکن پایین و متفاوت با بزرگسالان است و بهتر است برخلاف بزرگسالان سی‌تی‌اسکن ملاک تشخیص کووید-۱۹ و درمان آن در کودکان قرار نگیرد.

۳۱/۵ درصد از کودکان مبتلا به کووید-۱۹ درگیری ریه داشتند و شایع‌ترین یافته نمای کدورت‌های شیشه مات بود. در بیماران بزرگسال نیز شایع‌ترین تظاهرات سی‌تی‌اسکن کدورت‌های شیشه مات گزارش شده است [۱۸]. گزارشات کمی در مورد یافته‌های سی‌تی‌اسکن در کودکان مبتلا به کووید-۱۹ وجود دارد و بیشتر گزارش‌ها از مطالعات با حجم نمونه پایین بوده و مطالعات کوهورت کودکان به اندازه کافی جامع نبوده است [۱۹].

در مطالعه‌ای که توسط ژیا و همکاران با هدف بررسی خصوصیات بالینی و یافته‌های سی‌تی‌اسکن در کودکان مبتلا به کووید-۱۹ در چین انجام شد، ۲۰ کودک مبتلا به کووید-۱۹ تأیید شده با واکنش زنجیره‌ای پلیمرز رونویسی معکوس مورد ارزیابی قرار گرفتند. در این مطالعه مجموعاً ۶ بیمار (۳۰ درصد) ضایعات ریوی ۱ طرفه و در ۱۰ بیمار (۵۰ درصد) ضایعات ریوی ۲ طرفه مشاهده شد. شایع‌ترین یافته کدورت‌های شیشه مات در ۶۰ درصد کودکان دارای درگیری ریه بود [۱۱]. برخی یافته‌های این مطالعه مخالف با نتایج مطالعه حاضر است، زیرا در این مطالعه درگیری ریه در ۸۰ درصد کودکان مبتلا به کووید-۱۹ مشاهده شد. در حالی که این رقم در مطالعه ما ۳۱/۵ درصد بود. این اختلاف در میزان درگیری ریه می‌تواند از تفاوت در حجم نمونه، شاخص‌های جمعیت‌شناختی، کنترل اثر مخدوشگرها و معیارهای ورود و خروج ناشی شده باشد. در مقابل نتایج مطالعه ژیا و همکاران از نظر شیوع نمای کدورت‌های شیشه مات و درگیری ۲ طرفه همسو با مطالعه حاضر است. به‌طور مشابه در مطالعه محمدی و همکاران بر روی کودکان مبتلا به کووید-۱۹، شایع‌ترین یافته سی‌تی‌اسکن کدورت‌های شیشه مات بود [۲۰]. در مرور سیستماتیک که توسط هوانگ و همکاران با بررسی ۱۳۱ مطالعه متشکل از ۷۷۸۰ کودک مبتلا به کووید-۱۹ انجام شد هم شایع‌ترین یافته رادیوگرافی و سی‌تی‌اسکن کدورت‌های شیشه مات بود [۲۱]. در این پژوهش، ۳۲/۹ درصد از کودکان کدورت‌های شیشه مات داشتند و در مطالعه حاضر کدورت‌های شیشه مات در ۶۰ درصد از کودکان دارای درگیری ریه و حدود ۲۰ درصد از کل جمعیت مورد مطالعه مشاهده شد.

در تحقیق دیگری که توسط استاینبرگر و همکاران انجام شد، ۳۰ کودک مبتلا به کووید-۱۹ با سن ۱۰ ماه تا ۱۸ سال مورد بررسی قرار گرفتند. در اغلب این کودکان سی‌تی‌اسکن، یافته خاصی نداشت و یافته‌های مشاهده شده عبارت بودند از کدورت‌های شیشه مات با توزیع محیطی، الگوی کریزی پیوینگ و نشانه‌های هاله و هاله معکوس. همچنین این محققان ارتباط معنی‌داری میان شدت یافته‌ها و سن کودکان نشان دادند [۲۲]. در مطالعه حاضر اگرچه شدت ارتباط شدت یافته‌ها با سن کودکان بررسی نشد، نشان داده شد که کودکان دارای افیوژن پلورال به‌طور معنی‌داری سن بالاتری نسبت به کودکان فاقد این یافته در سی‌تی‌اسکن داشتند. سایر مطالعات انجام شده بر روی کودکان از جمله پژوهش لی و همکاران و لن و همکاران به نوعی گزارش موارد بوده و از حجم نمونه کافی برای نتیجه‌گیری قطعی برخوردار نبودند [۲۳، ۲۴].

8. Angiotensin Converting Enzyme 2 (ACE2)

ملاحظات اخلاقی

پیروی از اصول اخلاق پژوهش

این پژوهش در کمیته اخلاق دانشگاه علوم پزشکی هرمزگان به تأیید رسیده و با کد اخلاق (IR.HUMS.REC.1400.212) ثبت شده است.

حامی مالی

این طرح فاقد حمایت مالی بوده است.

مشارکت نویسندگان

طراحی پژوهش: مرجان تازی وردی، جواد اسکندری نسب، محمد باقر رحمتی؛ تفسیر نتایج: مریم محمدیان؛ آنالیز داده‌ها: سعید حسینی تشنیزی؛ نگارش مقاله: پژمان شاهرخی، محمد تمدن‌دار.

تعارض منافع

بنابر اظهار نویسندگان این مقاله تعارض منافع ندارد.

تشکر و قدردانی

بدین وسیله از معاونت تحقیقات و فناوری و مرکز توسعه تحقیقات بالینی بیمارستان کودکان دانشگاه علوم پزشکی هرمزگان که در انجام این پژوهش یاری رساندند، تقدیر و تشکر می‌شود.



References

- [1] Huang C, Wang Y, Li X, Ren L, Zhao J, Hu Y, et al. Clinical features of patients infected with 2019 novel coronavirus in Wuhan, China. *Lancet*. 2020; 395(10223):497-506. [DOI:10.1016/S0140-6736(20)30183-5] [PMID]
- [2] World Health Organization (WHO). WHO director-general's remarks at the media briefing on 2019-nCoV on 11 February 2020 [Internet]. 2020 [Updated 2020 February 11]. Available from: [Link]
- [3] Guan WJ, Ni ZY, Hu Y, Liang WH, Ou CQ, He JX, et al. Clinical characteristics of 2019 novel coronavirus infection in China. *N Engl J Med*. 2020; 382:1708-20. [DOI:10.1056/NEJMoa2002032]
- [4] Bi Q, Wu Y, Mei S, Ye C, Zou X, Zhang Z, et al. Epidemiology and transmission of COVID-19 in 391 cases and 1286 of their close contacts in Shenzhen, China: A retrospective cohort study. *Lancet Infect Dis*. 2020; 20(8):911-9. [DOI:10.1016/S1473-3099(20)30287-5] [PMID]
- [5] Feng K, Yun YX, Wang XF, Yang GD, Zheng YJ, Lin CM, et al. [Analysis of CT features of 15 Children with 2019 novel coronavirus infection (Chinese)]. *Zhonghua Er Ke Za Zhi*. 2020; 58(0):E007. [DOI:10.3760/cma.j.issn.0578-1310.2020.0007] [PMID]
- [6] Pan Y, Guan H, Zhou S, Wang Y, Li Q, Zhu T, et al. Initial CT findings and temporal changes in patients with the novel coronavirus pneumonia (2019-nCoV): A study of 63 patients in Wuhan, China. *Eur Radiol*. 2020; 30(6):3306-9. [DOI:10.1007/s00330-020-06731-x] [PMID] [PMCID]
- [7] Ai T, Yang Z, Hou H, Zhan C, Chen C, Lv W, et al. Correlation of chest CT and RT-PCR testing for coronavirus disease 2019 (COVID-19) in China: A Report of 1014 Cases. *Radiology*. 2020; 296(2):E32-40. [DOI:10.1148/radiol.2020200642] [PMID] [PMCID]
- [8] Ma H, Shao J, Wang Y, Zhai A, Zheng N, Li Q, Liu Y. High resolution CT features of novel coronavirus pneumonia in children. *Chin J Radiol*. 2020; E002. [Link]
- [9] Ma YL, Xia SY, Wang M, Zhang SM, DU WH, Chen Q. [Clinical features of children with SARS-CoV-2 infection: An analysis of 115 cases (Chinese)]. *Zhongguo Dang Dai Er Ke Za Zhi*. 2020; 22(4):290-3. [DOI:10.7499/j.issn.1008-8830.2003016] [PMID] [PMCID]
- [10] Wang D, Ju XL, Xie F, Lu Y, Li FY, Huang HH, et al. [Clinical analysis of 31 cases of 2019 novel coronavirus infection in children from six provinces (autonomous region) of northern China (Chinese)]. *Zhonghua Er Ke Za Zhi*. 2020; 58(4):269-74. [DOI:10.3760/cma.j.cn112140-20200225-00138] [PMID]
- [11] Xia W, Shao J, Guo Y, Peng X, Li Z, Hu D. Clinical and CT features in pediatric patients with COVID-19 infection: Different points from adults. *Pediatr Pulmonol*. 2020; 55(5):1169-74. [DOI:10.1002/ppul.24718] [PMID] [PMCID]
- [12] Sun D, Li H, Lu XX, Xiao H, Ren J, Zhang FR, et al. Clinical features of severe pediatric patients with coronavirus disease 2019 in Wuhan: A single center's observational study. *World J Pediatr*. 2020; 16(3):251-9. [DOI:10.1007/s12519-020-00354-4] [PMID] [PMCID]
- [13] Zhou Y, Yang GD, Feng K, Huang H, Yun YX, Mou XY, et al. [Clinical features and chest CT findings of coronavirus disease 2019 in infants and young children (Chinese)]. *Zhongguo Dang Dai Er Ke Za Zhi*. 2020; 22(3):215-20. [DOI:10.7499/j.issn.1008-8830.2020.03.007] [PMID] [PMCID]
- [14] Li Q, Guan X, Wu P, Wang X, Zhou L, Tong Y, et al. Early transmission dynamics in Wuhan, China, of novel coronavirus-infected pneumonia. *N Engl J Med*. 2020; 382(13):1199-207. [DOI:10.1056/NEJMoa2001316] [PMID] [PMCID]
- [15] Remuzzi A, Remuzzi G. COVID-19 and Italy: What next? *Lancet*. 2020; 395(10231):1225-8. [DOI:10.1016/S0140-6736(20)30627-9] [PMID]
- [16] Cucinotta D, Vanelli M. WHO declares COVID-19 a pandemic. *Acta Biomed*. 2020; 91(1):157-60. [DOI:10.23750/abm.v91i1.9397] [PMID] [PMCID]
- [17] Chan JF, Yuan S, Kok KH, To KK, Chu H, Yang J, et al. A familial cluster of pneumonia associated with the 2019 novel coronavirus indicating person-to-person transmission: A study of a family cluster. *Lancet*. 2020; 395(10223):514-23. [DOI:10.1016/S0140-6736(20)30154-9] [PMID] [PMCID]
- [18] Liu H, Liu F, Li J, Zhang T, Wang D, Lan W. Clinical and CT imaging features of the COVID-19 pneumonia: Focus on pregnant women and children. *J Infect*. 2020; 80(5):e7-13. [DOI:10.1016/j.jinf.2020.03.007] [PMID] [PMCID]
- [19] Dong Y, Mo X, Hu Y, Qi X, Jiang F, Jiang Z, et al. Epidemiology of COVID-19 among children in China. *Pediatrics*. 2020; 145(6):e20200702. [DOI:10.1542/peds.2020-0702] [PMID]
- [20] Mohammadi A, Mohebbi I, Khademvatani K, Pirnejad H, Mirza-Aghazadeh J, Gharebaghi N, et al. Clinical and radiological characteristics of pediatric patients with COVID-19: Focus on imaging findings. *Jpn J Radiol*. 2020; 38(10):987-92. [DOI:10.1007/s11604-020-01003-6] [PMID] [PMCID]
- [21] Hoang A, Chorath K, Moreira A, Evans M, Burmeister-Morton F, Burmeister F, et al. COVID-19 in 7780 pediatric patients: A systematic review. *EclinicalMedicine*. 2020; 24:100433. [DOI:10.1016/j.eclinm.2020.100433] [PMID] [PMCID]
- [22] Steinberger S, Lin B, Bernheim A, Chung M, Gao Y, Xie Z, et al. CT features of coronavirus disease (COVID-19) in 30 pediatric patients. *AJR Am J Roentgenol*. 2020; 215(6):1303-11. [DOI:10.2214/AJR.20.23145] [PMID]
- [23] Li Y, Cao J, Zhang X, Liu G, Wu X, Wu B. Chest CT imaging characteristics of COVID-19 pneumonia in preschool children: A retrospective study. *BMC Pediatr*. 2020; 20(1):227. [DOI:10.1186/s12887-020-02140-7] [PMID] [PMCID]
- [24] Lan L, Xu D, Xia C, Wang S, Yu M, Xu H. Early CT findings of coronavirus disease 2019 (COVID-19) in asymptomatic children: A single-center experience. *Korean J Radiol*. 2020; 21(7):919-24. [DOI:10.3348/kjr.2020.0231] [PMID] [PMCID]
- [25] Duan YN, Zhu YQ, Tang LL, Qin J. CT features of novel coronavirus pneumonia (COVID-19) in children. *Eur Radiol*. 2020; 30(8):4427-33. [DOI:10.1007/s00330-020-06860-3] [PMID] [PMCID]
- [26] Shelmerdine SC, Lovrenski J, Caro-Domínguez P, Toso S, Collaborators of the European Society of Paediatric Radiology Cardiothoracic Imaging Taskforce. Coronavirus disease 2019 (COVID-19) in children: A systematic review of imaging findings. *Pediatr Radiol*. 2020; 50(9):1217-30. [DOI:10.1007/s00247-020-04726-w] [PMID] [PMCID]
- [27] South AM, Brady TM, Flynn JT. ACE2 (angiotensin-converting enzyme 2), COVID-19, and ACE inhibitor and Ang II (angiotensin II) receptor blocker use during the pandemic: The pediatric perspective. *Hypertension*. 2020; 76(1):16-22. [DOI:10.1161/HYPERTENSIONAHA.120.15291] [PMID] [PMCID]
- [28] Aminzadeh B, Layegh P, Foroughian M, Tavassoli A, Emadzadeh M, Teimouri A, et al. Evaluation of the prognostic value of chest computed tomography scan in COVID-19 patients. *Iran J Radiol*. 2021; 18(2):e110396. [DOI:10.5812/iranradiol.110396]

This Page Intentionally Left Blank